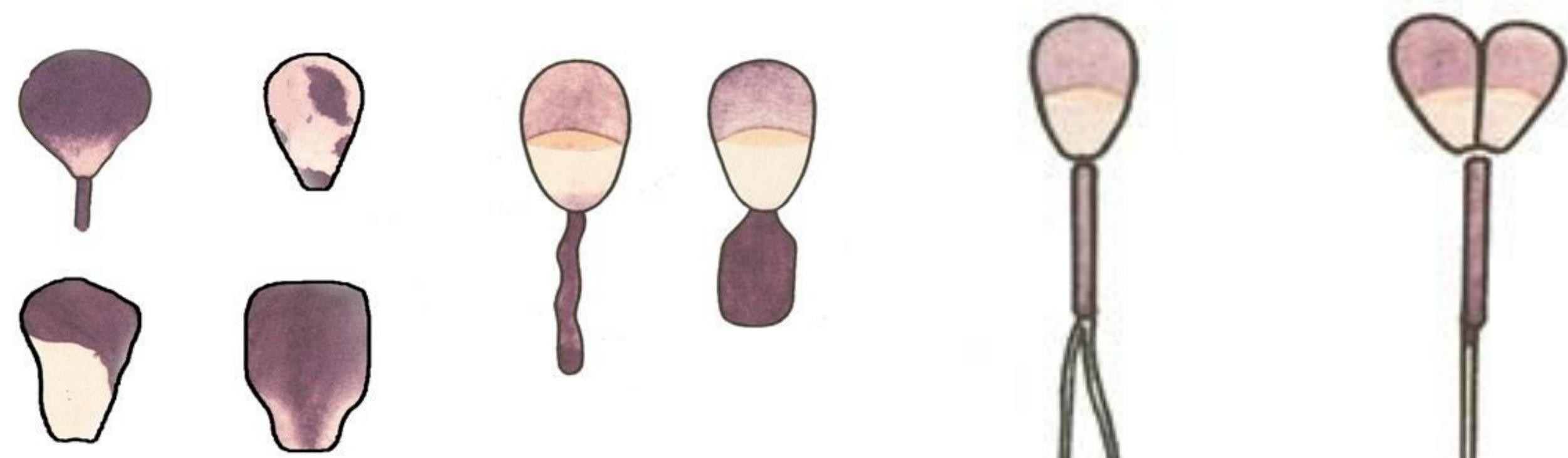


# Morfologické změny na spermii

Ing. Zuzana Rečková, Ph.D.

## 1) Vývojové anomálie spermií

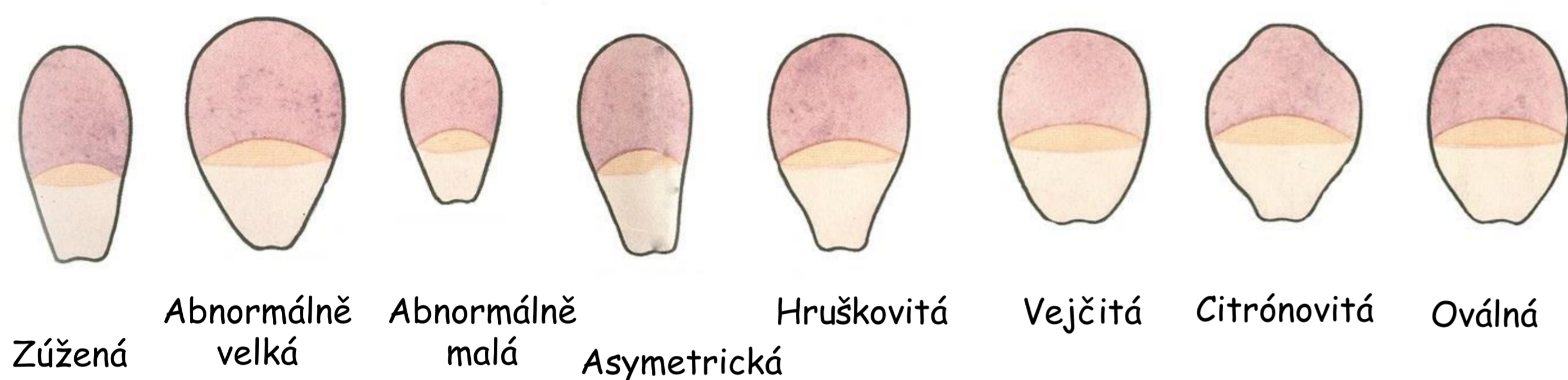


Degenerativní formy hlaviček a bičíků

Zdvojené bičíky a hlavičky

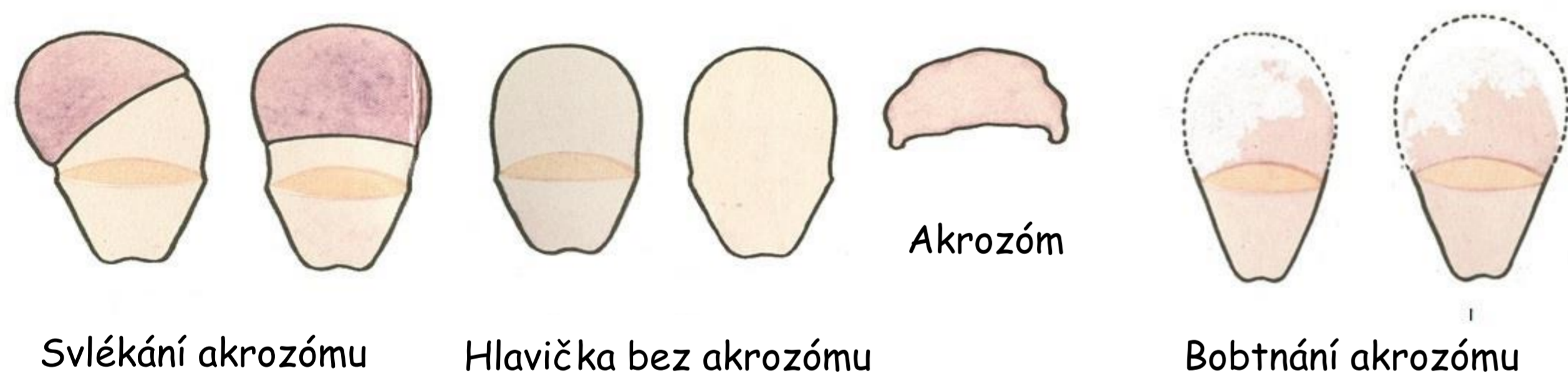## 2) Změny na hlavičkách spermií

### a) Změny na hlavičkách spermií



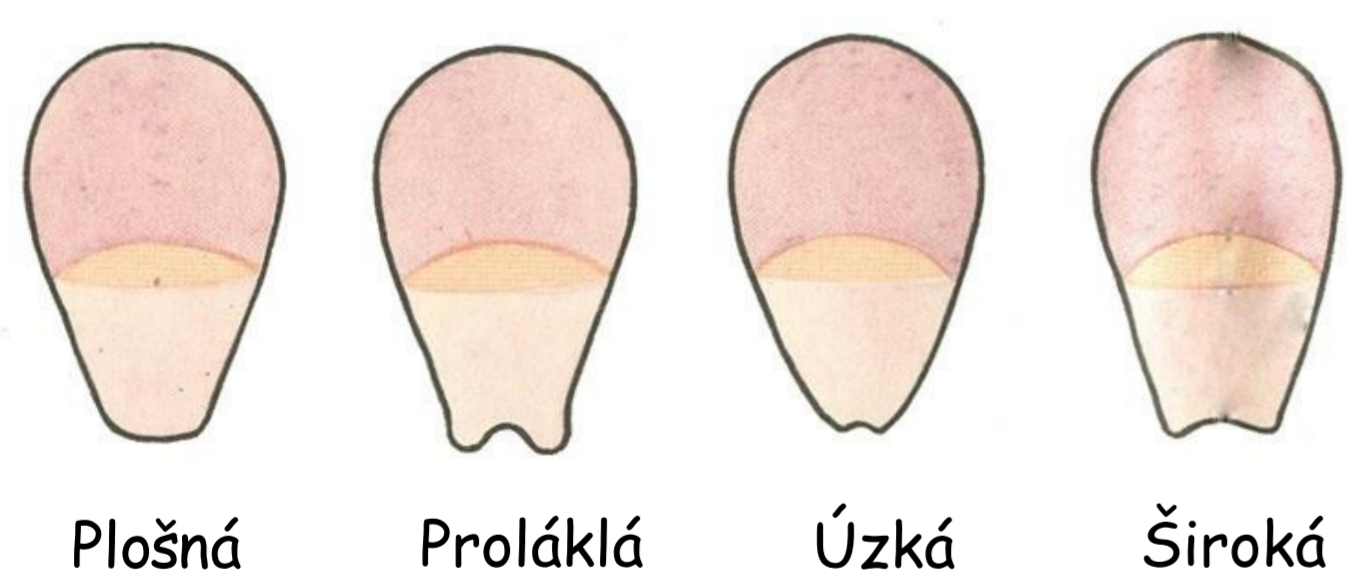
Zúžená Abnormálně velká Abnormálně malá Asymetrická Hruškovitá Vejčovitá Citrónovitá Oválná

### b) Změny na akrozomu spermií



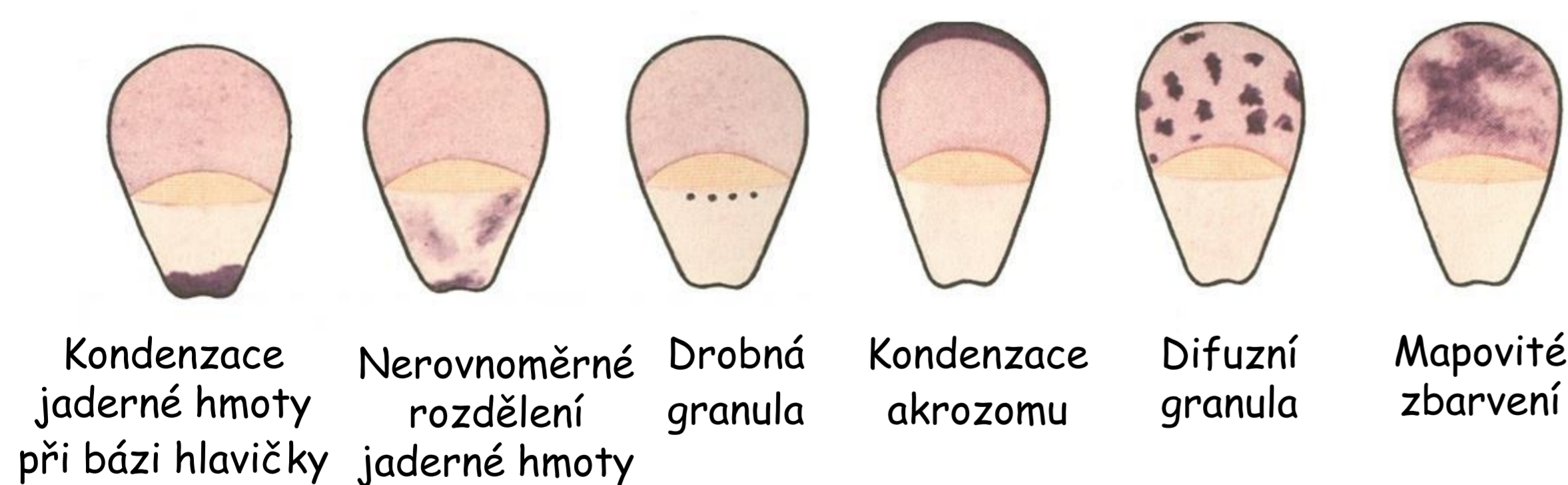
Svlékání akrozómu Hlavička bez akrozómu Bobtnání akrozómu

### c) Změny na bázi hlavičky

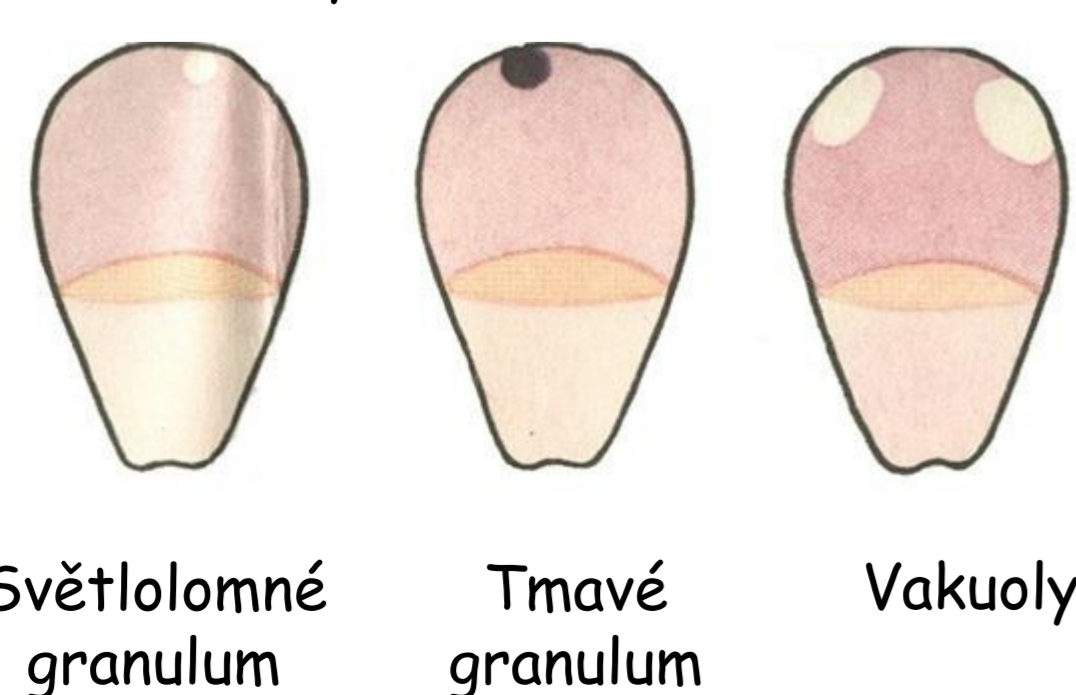


Plošná Proláklá Úzká Široká

### d) Změny ve vnitřní struktuře hlavičky



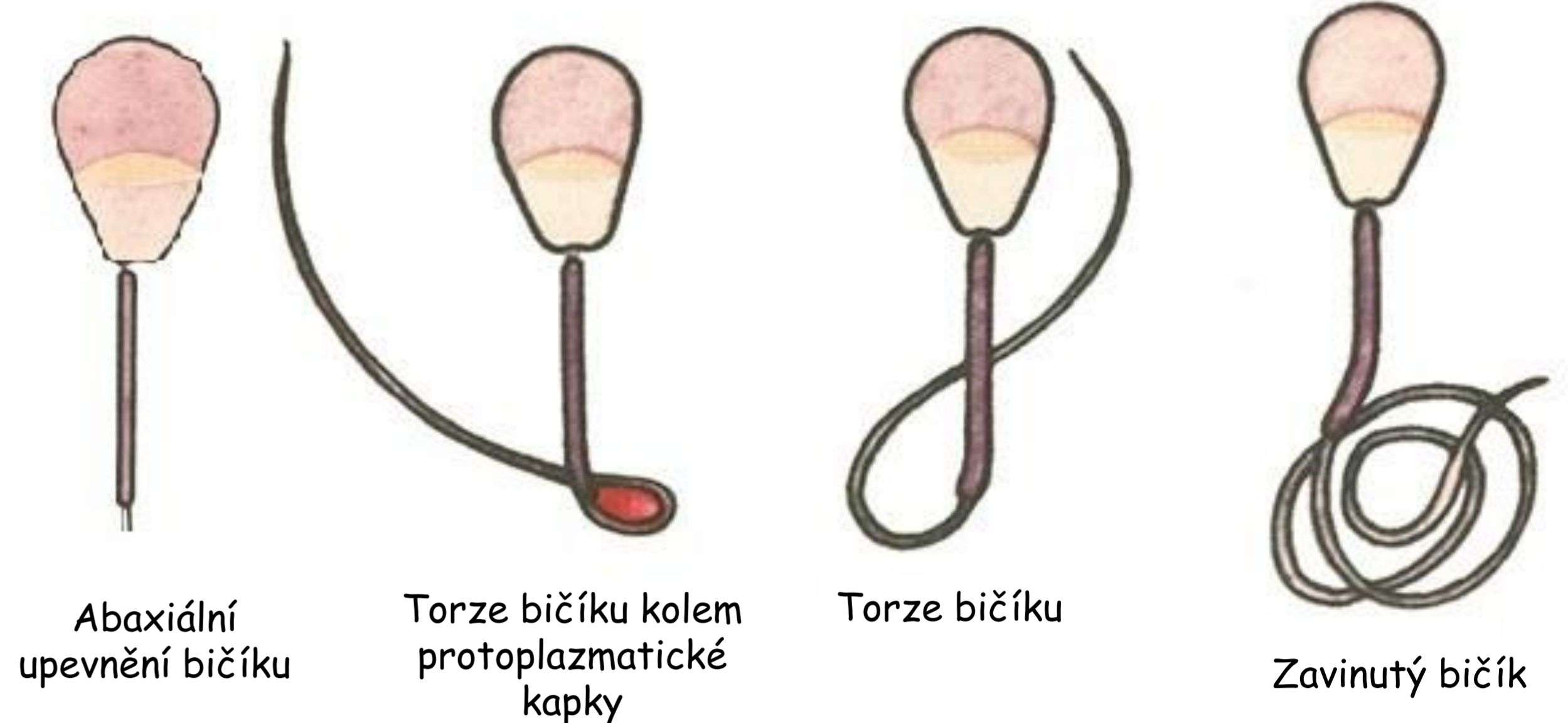
Kondenzace jaderné hmoty při bázi hlavičky Nerovnoměrné rozdělení jaderné hmoty Drobná granula Kondenzace akrozomu Difuzní granula Mapovité zbarvení



Světlotomné granulum Tmavé granulum Vakuoly

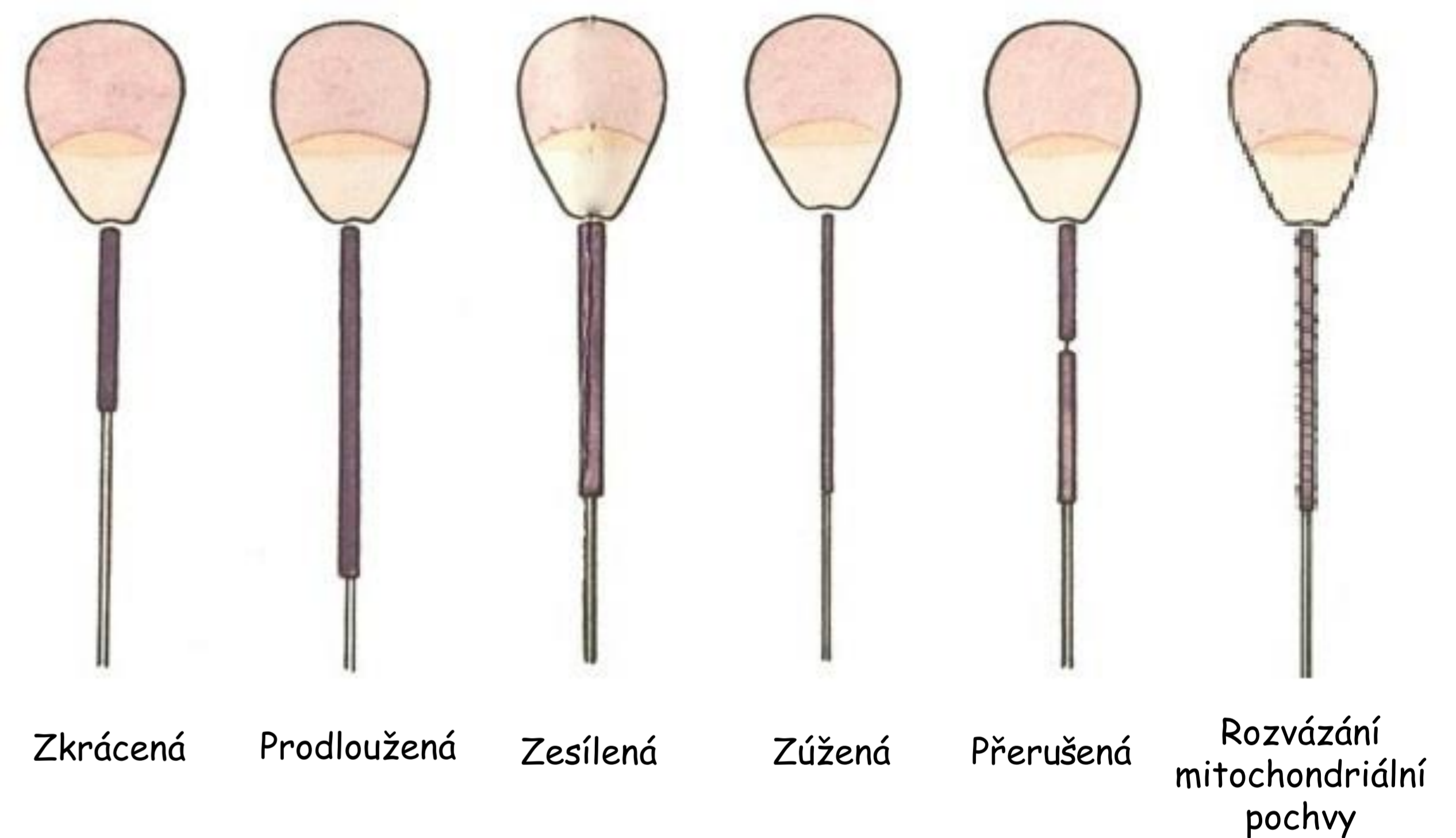## 3) Změny na bičíku

### a) Změny na bičíku



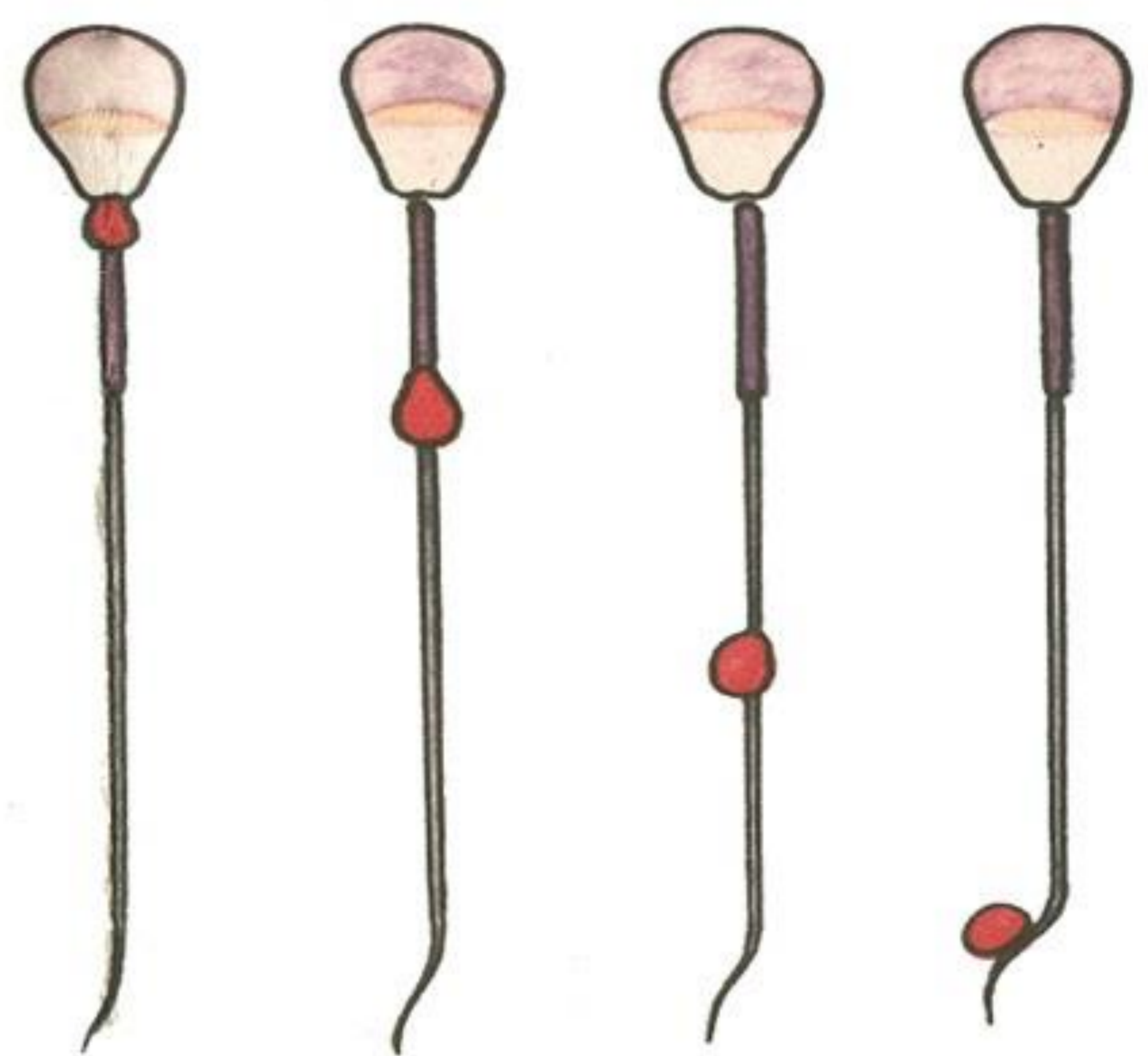Abaxiální upevnění bičíku Torze bičíku kolem protoplazmatické kapky Torze bičíku Zavinutý bičík

### b) Změny na spojovací části bičíku



Zkrácená Prodloužená Zesílená Zúžená Přerušená Rozvázání mitochondriální pochvy

## 4) Nezralé spermie



Protoplazmatická kapka na krčku Protoplazmatická kapka na spojovací části bičíku Protoplazmatická kapka na hlavní části bičíku Protoplazmatická kapka na koncové části bičíku